

**INSTITUTO METROPOLITANO DE ENSINO SUPERIOR
UNIÃO EDUCACIONAL DO VALE DO AÇO**

**Lorena Souza Rodrigues
Vinícius Soares de Aguiar e Silva**

**TIPOS DE SUTURAS E NÓS ESPECÍFICOS
NA OPERAÇÃO VÍDEOLAPAROSCÓPICA:
UMA REVISÃO DE LITERATURA**

IPATINGA

2014

Lorena Souza Rodrigues

Vinícius Soares de Aguiar e Silva

**TIPOS DE SUTURAS E NÓS ESPECÍFICOS
NA OPERAÇÃO VÍDEOLAPAROSCÓPICA:
UMA REVISÃO DE LITERATURA**

Trabalho de conclusão de curso apresentado ao Instituto Metropolitano de Ensino Superior – IMES/Univaço, como requisito parcial à graduação no curso de Medicina.

Orientador: Tiago Tessaro Saleis.

IPATINGA

2014

TIPOS DE SUTURAS E NÓS ESPECÍFICOS NA OPERAÇÃO VÍDEOLAPAROSCÓPICA: UMA REVISÃO DE LITERATURA

SUTURAS TYPES OF SPECIFIC AND WE THE OPERA-TION LAPAROSCOPIC: A LITERATURE REVIEW

VINICIUS SOARES AGUILAR E SILVA¹, LORENA SOUZA RODRIGUES¹, TIAGO TESSARO SALEIS², VANESSA YURI NAKAOKA ELIAS DA SILVA^{3*}, TATILIANA G. BACELAR KASHIWABARA⁴

1. Acadêmicos do 10º período de Medicina; 2. Médico Cirurgião, Professor Preceptor Cirurgia - Faculdade de Medicina de Ipatinga/IMES – MG 3. Acadêmica de Medicina, Graduada em Fisioterapia, Pós-Graduada em Saúde Pública/PSF; Mestre em Imunopatologia das Doenças Infecciosas e Parasitárias, ex-docente Citologia, Histologia, Patologia, Parasitologia Faculdade Pitágoras; 4. Especialista em Alergia & Imunologia, Dermatologia, Imunopatologia das Doenças Infecto Parasitárias; Medicina do Trabalho; Medicina Ortomolecular; Medicina do Trânsito; Nutrologia; Pediatria. Diretora Clínica da CLIMEDI. Coordenadora do Programa RespirAR Adulto em Ipatinga - MG. Professora de Pediatria na Faculdade de Medicina de Ipatinga – MG. MS. em Saúde, Meio Ambiente e Sustentabilidade; Doutoranda em Gestão pela UTAD; Supervisora do PEP em Ipatinga, MG

* IMES (FAMEVAÇO) – Av. Marechal Cândido Rondon 850, Ipatinga Minas Gerais, Brasil. CEP: 35164-314. vasilva777@yahoo.com.br

Recebido em 13/01/2014. Aceito para publicação em 16/01/2014

RESUMO

A cirurgia laparoscópica é um avanço importante na cirurgia atual, baseada nos princípios da cirurgia minimamente invasiva, cujas vantagens são diminuição do desconforto no pós-operatório e alta hospitalar precoce, com diminuição de complicações (hérnias, infecção de sítio cirúrgico, entre outras). A taxa de mortalidade é insignificante. Microcâmeras, laparoscópio ou telescópio, monitor, insuflador eletrônico, e pinças específicas são exemplos de equipamentos usados na videolaparoscopia. Apesar das ligaduras e nós da videolaparoscopia não se diferenciarem fundamentalmente da cirurgia aberta, determinadas variações técnicas são imprescindíveis pelas peculiaridades desta cirurgia. A ausência do contato manual e do tato, utilização de pinças longas e campo visual restrito, traduz carência da detecção de profundidade adequada da visão em duas dimensões. A ampliação das imagens vídeo-dependentes carece de uma diminuição ajustada da velocidade e amplitude dos movimentos. Dificuldades como as relacionadas ao manuseio das duas pinças e movimentos erráticos podem surgir inicialmente, mas recursos simples como cliques e clipadores substituem as ligaduras e os grampeadores na aproximação de tecidos e realização de anastomoses. Dessa forma, esse artigo tem por objetivo descrever a importância crescente desta técnica recente e a cada dia mais empregada nas cirurgias, motivou uma pesquisa bibliográfica acerca dos possíveis tipos de sutura e nós utilizados. Dessa forma, o objetivo geral do presente trabalho visa compilar os tipos de nós e suturas mais usados na videolaparoscopia, e especificamente demonstrar por meio de figuras ilustrativas a descrição as técnicas empregadas em tais nós e suturas. Para o presente estudo serão utilizadas as bases de dados *Scientific Eletronic Library Online* (SCIELO), Google Acadêmico e NCBI *Pubmed*. Embora ligaduras e nós da videolaparoscopia sejam semelhantes às utili-

zadas na cirurgia aberta, variabilidades técnicas são fundamentais e determinadas pelas singularidades desta cirurgia. A inexistência de contato manual e do tato, o uso de pinças extensas e limitada perspectiva visual, acarreta escassez na percepção da profundidade dimensional. Recursos simples tais como cliques e grampeadores substituem as elaboradas ligaduras nas anastomoses, mas além de onerar os procedimentos, podem eventualmente não substituir suturas e ligaduras. Há necessidade do desenvolvimento de cliques e grampeadores alternativos, com a mesma eficiência e com preços mais acessíveis, além da manutenção da adequação profissional no que diz respeito ao treino de ligaduras e anastomoses manuais. As suturas podem ser elaboradas pontos separados ou de forma contínua, e os nós intra ou extracorpóreos. Os nós intracorpóreos determinam a necessidade de maior treinamento, mas são práticos e rápidos, sendo por isso preferidos pela maioria dos cirurgiões. Já os extracorpóreos são indicados se o espaço intracavitário for diminuto ou se houver prioridade de prensão tecidual forte sobre vaso sanguíneo importante, ou ligadura de estruturas.

PALAVRAS-CHAVE: Videolaparoscopia, cirurgia minimamente invasiva, nós e suturas em videolaparoscopia.

ABSTRACT

Laparoscopic surgery is a major improvement on the current surgery, based on the principles of minimally invasive surgery, whose advantages are less discomfort postoperatively and early hospital discharge, a reduction of complications (hernias, surgical site infection, among other). The mortality rate is negligible. Micro cameras, laparoscope telescope or monitor electronic insufflator and forceps are specific examples of equipment used in laparoscopy. Despite the videolaparoscopy bandages and we do not diffe-

rentiate fundamentally open surgery, certain technical changes are essential because of the peculiarities of this surgery. The absence of manual contact and touch, using long tweezers and restricted visual field, reflects lack of detection of adequate depth of vision in two dimensions. Images magnification video lacks an adjusted dependent decrease in speed and amplitude of movements and difficulties related to the handling of the two tweezers and erratic movements may initially appear, but simple features like clippers clips and replace the bandages and staplers in tissue approximation and anastomosis. Thus, this article aims to describe the growing importance of this new technique and increasingly used in surgery prompted a bibliographical survey is about the possible types of suture and we used. Thus, the overall goal of this work is to compile the types of knots and sutures commonly used in laparoscopy, and specifically demonstrate through illustrative figures describing the techniques used in such knots and sutures. For the present study databases Scientific Electronic Library Online (SciELO), NCBI PubMed and Google Scholar are used. Although the bands and we videolaparoscopy are similar to those used in open surgery, are fundamental and technical variability determined by the singularities of this surgery. The lack of manual contact and touch, the extensive use of tweezers and limited visual perspective, entails the perception of scarcity dimensional depth. Easy resources such as paper clips and staplers replace the elaborate anastomoses in bandages, but in addition to encumber procedures cannot possibly replace sutures and ligatures. There necessitate the development of alternative clips and staplers, with the same efficiency and more affordable prices, and the maintenance of professional suitability with regard to the training of bandages and surgical anastomosis. Sutures points may be made separate from or continuously, and intra-or extracorporeal us. The intracorporeal we determine the need for more training, but are practical and quick and is therefore preferred by most surgeons. Already extracorporeal are indicated if the intracavitary space is low or if there is strong tissue hold priority over major blood vessel, ligation or structures.

Keywords: Laparoscopy, minimally invasive surgery, laparoscopic knots and sutures.

1. INTRODUÇÃO

A cirurgia por via laparoscópica pode ser considerada um avanço importante na cirurgia atual, e se fundamenta nos princípios da cirurgia minimamente invasiva, cujas vantagens são diminuição do desconforto no pós-operatório e alta hospitalar precoce, com diminuição de complicações, tais como hérnias, infecção de sítio cirúrgico, entre outras^{1,2,3}.

Entretanto, existem eventuais complicações advindas dessa modalidade cirúrgica, segundo Nascimento e Eger (2002), em sua análise de 149 casos de cirurgias videolaparoscópicas para retirada de processos expansivos anexiais benignos, com taxa de 4% neste estudo, e 3,7% no estudo de Maior (2005). Porém, mesmo havendo complicações, a taxa de mortalidade é insignificante^{4,5}.

A palavra *laparoscopia* vem do grego *lapara* – “tecido mole do corpo encontrado entre as costelas, o quadril, os flancos e a região lombar” - e *skopein* – “olhar para”⁶.

Microcâmeras, laparoscópio ou telescópio, monitor,

insuflador eletrônico, e pinças específicas são exemplos de equipamentos usados na videolaparoscopia².

Apesar das ligaduras e nós da videolaparoscopia não se diferenciarem fundamentalmente da cirurgia aberta, determinadas variações técnicas são imprescindíveis pelas peculiaridades desta cirurgia. A ausência do contato manual e do tato, utilização de pinças longas e campo visual restrito, traduz carência da detecção de profundidade adequada da visão em duas dimensões. A ampliação das imagens vídeo-dependentes carece de uma diminuição ajustada da velocidade e amplitude dos movimentos^{7,8}.

Dificuldades como as relacionadas ao manuseio das duas pinças e movimentos erráticos podem surgir inicialmente, mas recursos simples como cliques e clipadores substituem as ligaduras e os grampeadores (*staplers*) na aproximação de tecidos e realização de anastomoses. Estão disponíveis no mercado instrumentos automáticos de amarrar nós. Tais recursos tornam procedimentos custosos, podendo não substituir suturas e ligaduras, as quais continuam necessárias em determinadas situações^{7,8}.

Algumas agulhas diferem em seu formato daquelas da cirurgia convencional. As formas disponíveis são as retas, canoa, esqui (geralmente não apresentam dificuldades para serem colocadas dentro da cavidade abdominal), e curvas (podem apresentar dificuldade para serem introduzidas dentro da cavidade abdominal, sendo às vezes necessário um porta-agulhas comum), todas pré-montadas e encaixadas^{7,8}.

Os fios são classificados em absorvíveis e não absorvíveis, mono ou multifilamentares (e estes últimos, torcidos ou trançados). São diferenciados também por seu grau de maleabilidade, memória, força tênsil, coeficiente de atrito e reatividade do tecido. Não existe fio ideal, e por isso o cirurgião precisa escolher um que se adapte adequadamente à sutura ou ligadura propostas^{7,8}.

Dessa forma, o objetivo geral do presente trabalho visa compilar os tipos de nós e suturas mais usados na videolaparoscopia, e especificamente demonstrar por meio de figuras ilustrativas a descrição as técnicas empregadas em tais nós e suturas.

2. MATERIAL E MÉTODOS

Para o presente estudo serão utilizadas as bases de dados *Scientific Electronic Library Online* (SCIELO), *Google Acadêmico* e *NCBI Pubmed*, entre os anos 1999 e 2014.

3. DESENVOLVIMENTO

O Nós cirúrgicos

Como citado por Takaori & Uemoto (2011), a segurança e a força determinados por um nó são as principais

apreensões do cirurgião desde os últimos 4000 anos.

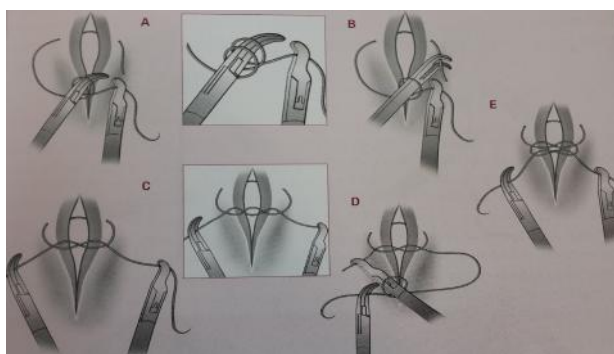


Figura 1. Preparação dos nós simples e duplo. **A.** O instrumento disposto do lado direito prende a extremidade longa do fio, para obtenção de uma alça em "C". O instrumento da mão esquerda é introduzido no interior da alça, sendo o fio enrolado sobre ele, uma vez (nó simples) ou duas vezes (nó duplo). **B.** Os dois instrumentos são movimentados no sentido da extremidade mais curta do fio. **C.** O lado curto deve ser puxado para a parte interna das voltas do fio em torno do instrumento da esquerda e ambos os instrumentos são tracionados em sentidos opostos, apertando o nó fixador. **D.** Através de um deslocamento direita para o lado oposto ao do plano do nó forma-se outra alça em "C". Coloca-se o instrumento da direita no interior da alça, e a extremidade longa no instrumento da esquerda, enrolado sobre ele, e realiza-se uma volta. Deslocam-se os instrumentos no sentido da ponta da extremidade curta. **E.** Tracionam-se as extremidades do fio em sentidos contrários, apertando o nó de fixação. Seccionam-se com tesoura as extremidades dos fios e retiram-se os mesmos da cavidade pelo redutor tubular. **Fonte:** Adaptado de Parra, 2006⁷.




Figura 2. Conversão de nó de cirurgião em nó deslizante. **A.** Os instrumentos pegam o fio do mesmo lado, tracionando-se em sentidos contrários. **B. e C.** Aperta-se o nó. **D.** Realiza-se conversão do nó para o nó de cirurgião, antes de se adicionar outros nós de fixação. **Fonte:** Adaptado de Parra, 2006⁷.

Assim, em videocirurgia, os nós são executados extracorporeamente ou totalmente intracorpóreos (estes últimos necessitam de maior treinamento, são práticos,

rápidos e preferidos pela maioria dos cirurgiões). Os extracorpóreos são menos usados, mas possuem indicações, como na modalidade de endolaço (*endoloop*)^{7,8,9,10}.

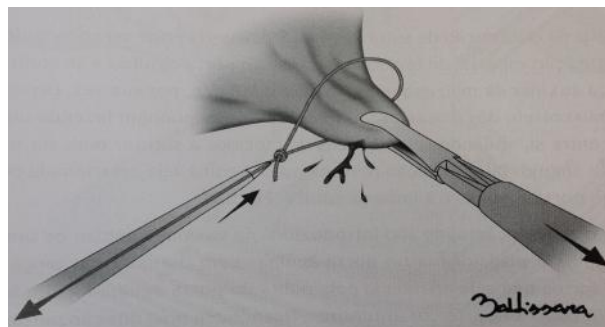


Figura 3. Colocação de endolaço (*endoloop*). Com nó pré-amarrado do tipo Röder, sobre uma estrutura pediculada através de tração do cabo fixo por pinça de preensão, o que leva ao fechamento do laço contra a estrutura a ser ligada. **Fonte:** Adaptado de Parra, 2006⁷.

Os nós Intracorpóreos mais utilizados são o nó simples (nó quadrado) e o nó duplo (nó de cirurgião), começo de uma sutura contínua ou em pontos separados (FIG.1). O nó duplo pode ainda ser convertido em nó deslizante (Figura 2)^{7,8}.

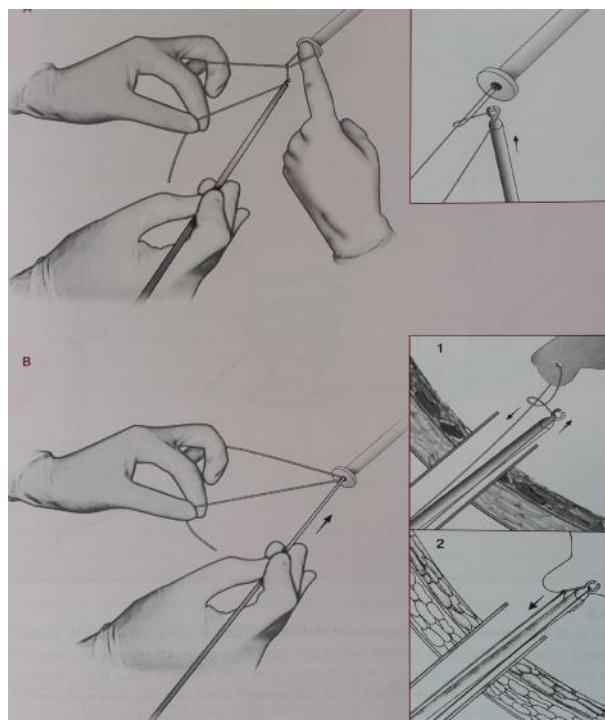


Figura 4. Técnica do nó extracorpóreo verdadeiro. **A.** Com as duas extremidades exteriorizadas (tampar com o dedo o redutor para não perder o pneumoperitônio) se elaboram um nó simples duplo. Segurar as extremidades do fio com uma mão e com a outra, encaixar no empurrador a ponta deslizante. **B.** Deslocar o empurrador para dentro do redutor (destaque 1). Contração mínima na extremidade fixa deve ser usada a fim de não lacerar a estrutura a ser ligada. A ponta do empurrador deve ir além do plano do nó, (destaque 2). **Fonte:** Adaptado de Parra, 2006⁷.

Nós Extracorpóreos são elaborados fora da cavidade, e deslizados para o interior de um “reductor tubular” através de “empurradores de nó”, geralmente elaborados com fios monofilamentares, os quais deslizam facilmente, e indicados quando o espaço intracavitário for diminuto ou se há necessidade de preensão tecidual forte sobre vaso sanguíneo importante, ou ainda em ligadura de estruturas (por exemplo, coto vesicular em apendicectomias). Podem ser de dois tipos: laçada pré-montada (*endoloop* - nó pré-armado, (Figuras 3 e 5), e os verdadeiros nós extracorpóreos, nos quais um dos cabos do fio é introduzido na cavidade a fim de “rodear a estrutura” a ser ligada, ou por meio de nós verdadeiros (Figura 4)^{7,8,11}.

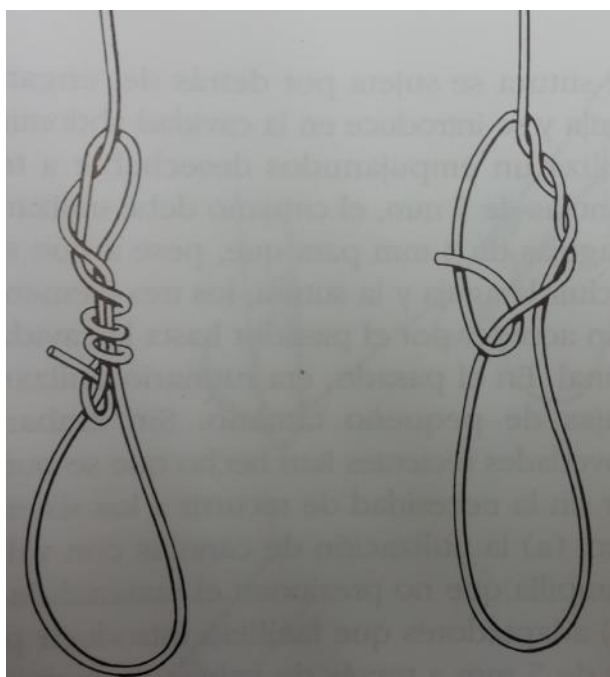


Figura 5. Nós Corrediços. Fonte: Zucker, 2002¹⁰.

Suturas

Inicia-se a sutura com um posicionamento adequado da agulha no porta-agulhas, perpendicular a ele e à linha de sutura (FIG.6). Com apropriada contrapressão da pinça da mão esquerda, transfixam-se os tecidos, realizando pontos separados ou suturas contínuas^{7,8}.

Pontos separados com Nós extracorpóreos

Raramente utilizados, por serem fastidiosos e delongados. Vale-se de agulhas curvas encastoadas montadas em longos fios (70 a 90 cm)^{7,8}.

Pontos separados com Nós intracorpóreos

Mais comumente empregados, utilizam agulhas curvas acopladas a fios (10 a 15 cm), sendo colocados em sua totalidade no interior da cavidade por meio de um reductor tubular. Após o ponto, realiza-se o nó executado por intermédio das técnicas descritas. Retira-se pelo reductor o excesso de fios seccionados com a tesoura, jun-

tamente com a agulha^{7,8}.

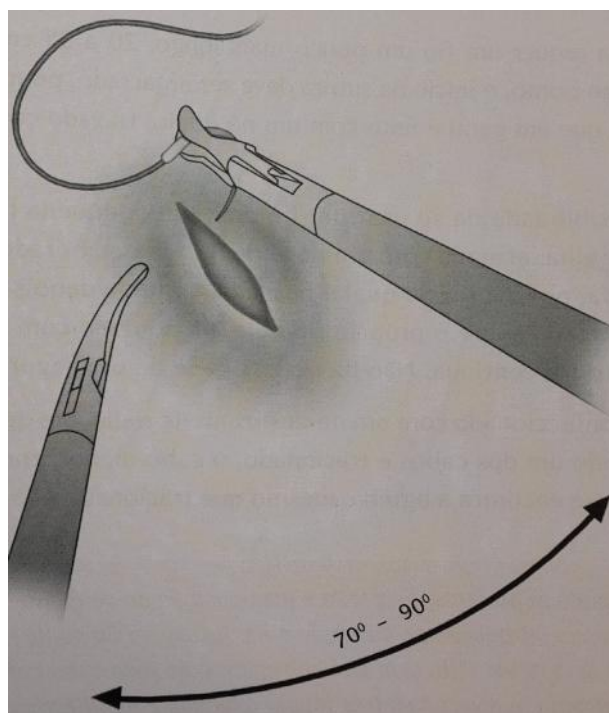


Figura 6. Espaçamento e ângulo ideais entre o porta-agulhas e pinça auxiliar. Agulha corretamente posicionada, em ângulo de 90° em relação ao porta-agulhas e à linha de sutura. Fonte: Adaptado de Parra, 2006⁷.

Estudos atuais relatam o desenvolvimento de dispositivos com o objetivo de aperfeiçoar a amarração intracorpórea, determinando a diminuição do comprometimento do sucesso e da força dos nós empregados¹¹.

Suturas contínuas

Necessita de um fio mais alongado (20-15 cm). Amarra-se o início da sutura após passar o primeiro ponto. Pode ser usado o nó de *Dundee* (FIG.7), um nó especial, “pré-elaborado”, que possui uma pequena laçada na extremidade oposta à agulha, por dentro da qual se passa a agulha após transfixação dos tecidos, sem precisão de outro nó de fixação, iniciando a sutura contínua, avançando a mesma de forma tradicional. Termina-se com nó simples, de fixação, outros dois de segurança ou um nó especial, o nó de *Aberdeen* (FIG. 9). Tal nó possui a vantagem de manutenção da “tensão sobre a sutura”^{7,8}.

Já o nó simples é realizado através da união da ponta do fio e da alça deixada pela última passagem pelo tecido. Se segura a extremidade do fio com a pinça, originando um laço com a ao redor da outra pinça. Neste momento, gira-se o fio uma ou duas vezes ao redor de seu eixo, trazendo na sequência, para o interior do laço, a outra extremidade do fio duplo resultante “do afrouxamento da última passada da sutura contínua”. Tracionam-se as

pinças em sentidos opostos para fixação final, com elaboração de um ou dois nós simples de segurança (figura 8)^{7,8}.




Figura 7. Laçada de Dundee. Usado na realização de nó inicial em uma sutura contínua (ou em pontos separados). Possui um nó correção sobre a extremidade longa do fio (da agulha). Se caracteriza por ser fechado à tração pelo lado curto. **A.** Elaboração do nó e laçada de Dundee. **B.** Introdução da agulha no laço de Dundee. **C.** Laçada fechada sobre extremidade longa sem a necessidade de segundo nó de segurança. **Fonte:** Adaptado de Parra, 2006⁷.




Figura 8. Nó comum (simple ou duplo) para finalizar sutura contínua. **A.** Realizado por meio do cabo do fio e da última laçada da sutura contínua afrouxada. Com uma pinça apreende-se a extremidade do fio, criando-se um laço ao redor do porta-agulha, girando-se o fio uma ou duas vezes (nó simple e nó duplo, respectivamente). **B.** A outra extremidade do fio duplo é tracionada para interior do laço. **C.** Trações em direções opostas nas pinças cingem o primeiro nó. **D e E.** Nó de segurança executado de maneira semelhante. **Fonte:** Adaptado de Parra, 2006⁷.

Por fim, trabalhos recentes demonstraram que a utilização de fios de sutura “farpados” (*barbed – V-Loc*) pode auxiliar os cirurgiões quando da sutura laparoscópica, pois reduz o tempo operatório e de sutura, além da perda sanguínea¹².

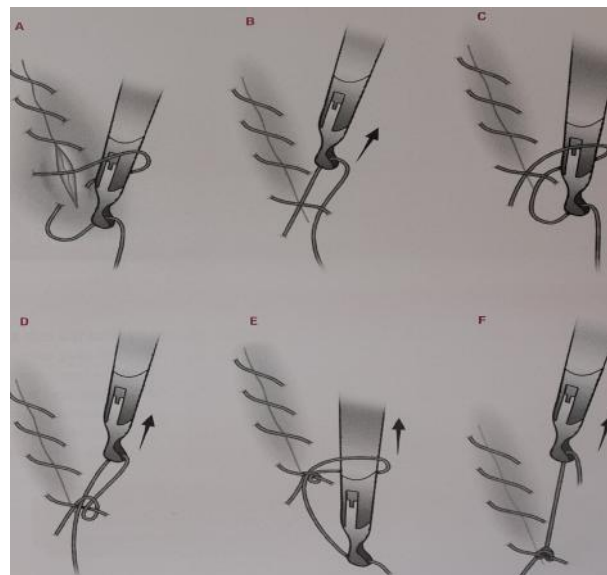


Figura 9. Nó de Aberdeen. **A e B.** Início do nó: introdução do porta-agulhas na parte inferior da última alça da sutura contínua. **C e D.** Colocação do porta-agulhas na nova alça e tração da ponta do fio. **E e F.** Extremidade livre do fio tracionada e usada para fechar e travar o nó. **Fonte:** Adaptado de Parra 2006⁷.

4. CONCLUSÃO

A videolaparoscopia revolucionou a cirurgia, diminuindo a dor e o tempo de internação pós-operatória, além de complicações. O desenvolvimento de técnicas e dispositivos para facilitar a amarração intracorpórea contribuirá para a melhoria da taxa de sucesso e da força dos nós utilizados.

Embora ligaduras e nós da vídeolaparoscopia sejam semelhantes às utilizadas na cirurgia aberta, variabilidades técnicas são fundamentais e determinadas pelas singularidades desta cirurgia. A inexistência de contato manual e do tato, o uso de pinças extensas e limitada perspectiva visual, acarreta escassez na percepção da profundidade dimensional. Recursos simples tais como cliques e grampeadores substituem as elaboradas ligaduras nas anastomoses, mas além de onerar os procedimentos, podem eventualmente não substituir suturas e ligaduras.

Há necessidade do desenvolvimento de cliques e grampeadores alternativos, com a mesma eficiência e com preços mais acessíveis, além da manutenção da adequação profissional no que diz respeito ao treino de ligaduras e anastomoses manuais.

As suturas podem ser elaboradas pontos separados ou de forma contínua, e os nós intra ou extracorpóreos. Os

nós intracorpóreos determinam a necessidade de maior treinamento, mas são práticos e rápidos, sendo por isso preferidos pela maioria dos cirurgiões. Já os extracorpóreos são indicados se o espaço intracavitário for diminuído ou se houver prioridade de apreensão tecidual forte sobre vaso sanguíneo importante, ou ligadura de estruturas.

Há dificuldade de se encontrar artigos acerca da técnica abordada na língua pátria, o que pode ser justificado por ser recente o emprego da mesma.

REFERÊNCIAS

- [1] Andreollo NAJS, Coelho Neto LR, Lopes NA. Brandalise, L. S. Leonardi. A laparoscopia no diagnóstico das doenças intra-abdominais-Análise de 168 casos. Universidade Estadual de Campinas - UNICAMP, Campinas, SP. Rev Ass Med Brasil 1999; 45(1):34-8 Disponível em: <<http://www.scielo.br/pdf/ramb/v45n1/1696.pdf>>. Acesso em: 05 de janeiro de 2014.
- [2] Goffi FS. Editor. Técnica cirúrgica: bases anatômicas, fisiopatológicas e técnicas da cirurgia. 4. ed. São Paulo: Editora Atheneu, 2004; 822.
- [3] Cavalli N, Sória HI, Galletto D, Sória VS, Bandeira CP, Fagundes DJ. Histerectomia Vaginal Assistida por Videolaparoscopia Associada à Técnica Intrafascial (HVALi) em 579 Operações. Rev bras videocir 2003; 1(4):128-34. Disponível em: <http://sobracil.org.br/revista/rv010104/rbvc010104_128.pdf>. Acesso em: 08 de janeiro de 2014.
- [4] Nascimento R, Eger F. Complicações da Videolaparoscopia em processos expansivos anexiais benignos, Florianópolis – SC, 2002; 20. Disponível em: <<http://www.acm.org.br/revista/pdf/artigos/59.pdf>> Acesso em: 04 de janeiro de 2014.
- [5] Maior MCFS. Perfil cirúrgico das videolaparoscopias ginecológicas em um hospital-escola: série de casos. Recife, 2005; 89. Disponível em: <http://www.imip.org.br/site/ARQUIVOS_ANEXO/Maria_da_Conceicao_Farias_Souto_Maior;20061206.pdf>. Acesso em: 08 de janeiro de 2014.
- [6] Savassi-Rocha PR, Sanches SRA, Savassi-Rocha AL. Cirurgia de Ambulatório. RJ Ed MedBook. 2013; 42:805-11.
- [7] Parra OM. Editor. Fundamentos da cirurgia videolaparoscópica. São Paulo: Editora Atheneu, 2006; 170.
- [8] Leonardi PC, Zilberstein B, Jacob CE, Yagi O, Ceconello I. Nós E Suturas Em Vídeo-Cirurgia: Orientações Práticas E Técnicas. ABCD, Arq Bras Cir Dig 2010; 23(3):200-5. Disponível em: <<http://www.scielo.br/pdf/abcd/v23n3/v23n3a14.pdf>>. Acesso em: 09 de janeiro de 2014.
- [9] Takaori K, Uemoto S. Tension for secure laparoscopic knots. Medical Hypotheses, Japan. 2011; 76(2):269-70. Disponível em: [http://www.medical-hypotheses.com/article/S0306-9877\(10\)00430-5/abstract](http://www.medical-hypotheses.com/article/S0306-9877(10)00430-5/abstract). Acesso em: 28 de dezembro de 2013.
- [10] Zucker KA, editor. Cirurgia Laparoscópica. 2 ed. Madrid: Ed. Médica Panamericana, Cap.6: Sutura e Anudado laparoscópico, 2002; 856.
- [11] Tu F, Wu W, Lin, H, Hsiao S. Surgical Endoscopy. Vol. 26, Issue 3, Laparoscopic intracorporeal knot tying using a novel device, Mar. 2012; 872-6. Disponível em:

- <http://link.springer.com/article/10.1007%2Fs00464-011-1971-z>. Acesso em: 29 de dezembro de 2013.
- [12] Alessandri, F, Remorgida V, Venturini PL, Ferrero SJ. Minim. Invasive Gynecol. 2010; 17(6):725-9. Disponível em: <<http://www.ncbi.nlm.nih.gov/pubmed/20674510>>. Acesso em: 08 de janeiro de 2014.





ATA DE DEFESA DE TRABALHO DE CONCLUSAO DE CURSO

Aos dezenove dias do mês de maio de dois mil e quatorze foi oficializada a defesa do Trabalho de Conclusão de Curso, intitulado: “TIPOS DE SUTURAS E NÓS ESPECÍFICOS NA OPERAÇÃO VÍDEOLAPAROSCÓPICA: UMA REVISÃO DE LITERATURA” elaborado pelos acadêmicos: Lorena Souza Rodrigues e Vinícius Soares Aguilár e Silva sob a orientação do Prof. Tiago Tessaro Saleis.

O referente Trabalho de Conclusão de Curso foi dispensado da apresentação oral tendo em vista a publicação do artigo em periódico científico. De acordo com a RESOLUÇÃO Nº 04, DE 19 DE NOVEMBRO DE 2013 que Institui regulamento referente ao Trabalho de Conclusão de Curso para o curso de Medicina do Instituto Metropolitano de Ensino Superior, a publicação do TCC em periódico científico antes do prazo máximo para a defesa do TCC dispensa os alunos da apresentação oral e avaliação presencial da Banca Examinadora.

Após análise dos documentos entregues o Trabalho de Conclusão de Curso foi aprovado.

Nada mais havendo a tratar, os autores do trabalho acima intitulado assinam este documento.

Ipatinga, 19 de maio de 2014.

Professor orientador:

Prof. Tiago Tessaro Saleis _____

Acadêmicos:

Lorena Souza Rodrigues _____

Vinícius Soares Aguilár e Silva _____